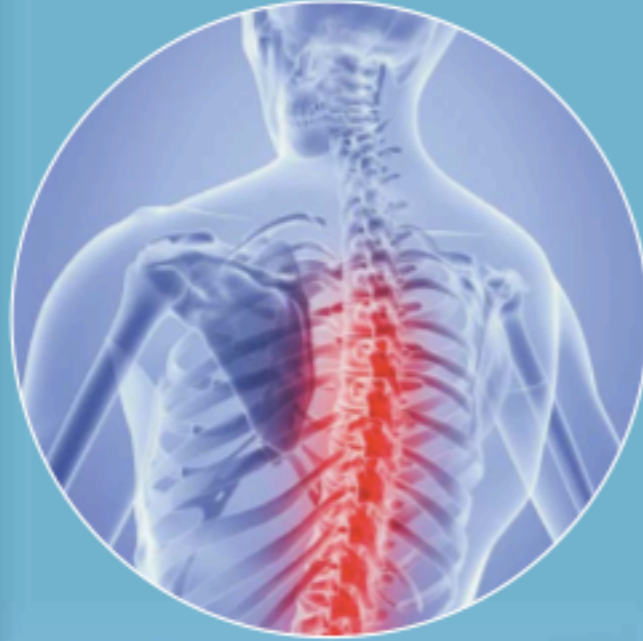



Türk Nöroşirürji Derneği
Spinal ve Periferik Sinir Cerrahisi Grubu



OMURGA TRAVMALARINDA TEDAVİ PRENSİPLERİ



9 - 12 Ekim 2011

Dalaman Hilton
Kongre Merkezi,
Dalaman

SPİNAL TRAVMADA NÖROMONİTARİZASYON

Dr.Hakan BOZKUŞ

Amerikan Hastanesi

Spinal Travmada Nöromonitorizasyon

- Nörolojik defisiti olmayan olgular
- Nörolojik defisit olmasına rağmen elektriksel potansiyel alınabilen olgular (sınırlı kullanım)
- Kafa travmalı hastada omurilik değerlendirilmesi
- Spinal kord travmalı hastanın prognoz takibinde

Nöromonitarizasyon

- Stagnara uyandırma testi
- SEP (Somatosensoriyal uyandırılmış potansiyeller)
- MEP (Motor uyandırılmış potansiyeller)
- EMG (Elektromyografi)
 - Spontan EMG
 - Uyarılmış EMG

SEP

- Arka kolon-medial lemniskus yolunu değerlendirilir
 - Dokunma, vibrasyon, derin duyu değerlendirilir
 - Spinotalamik yol (ağrı, ısı) değerlendirilmez
- Kortikospinal yol ile ilgili dolaylı bilgi edinilir
- Sinir kökü hakkında değerlendirme yapılamaz

SEP

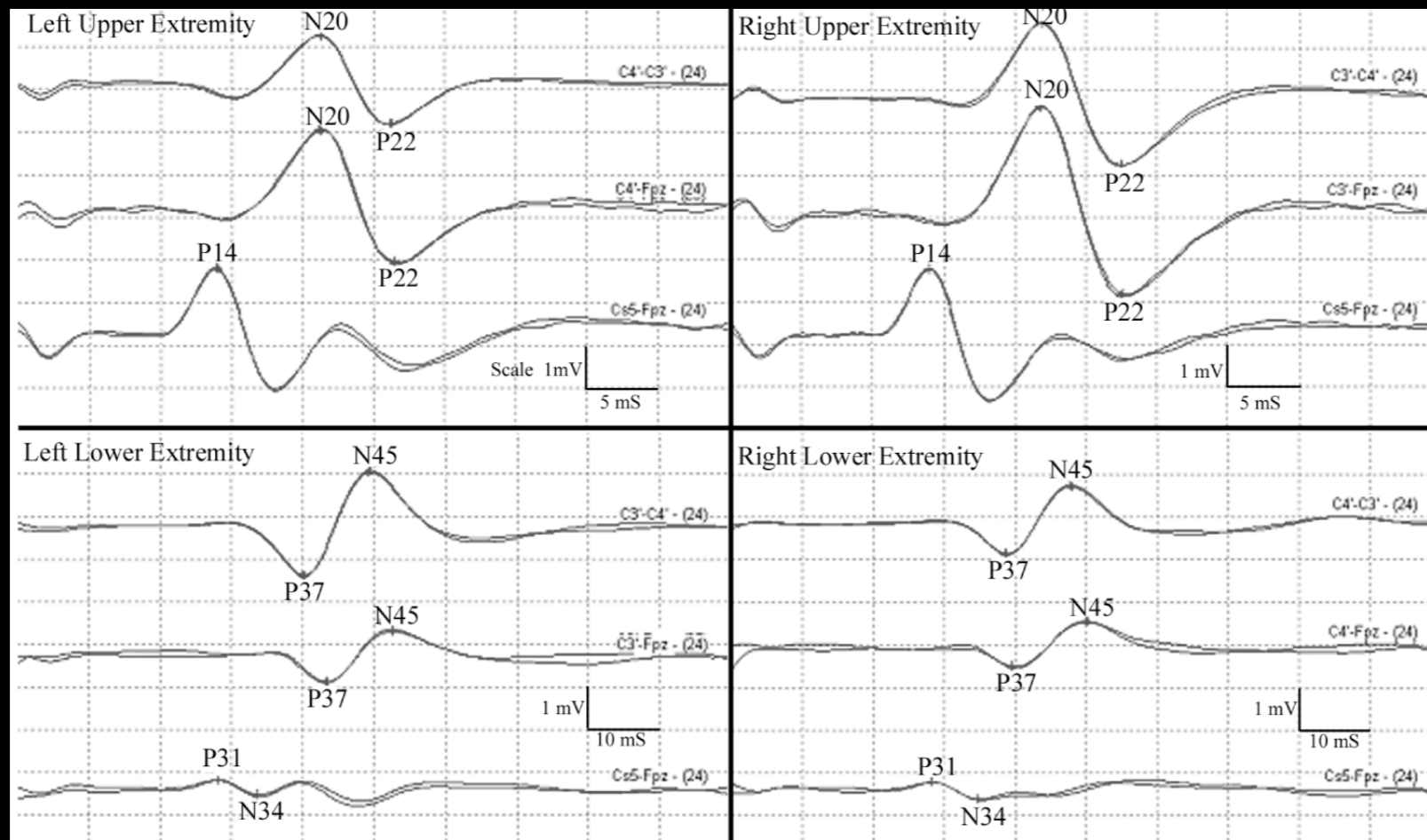
Uyarı;

- Üst ekstremité için
 - Medyan sinir (C6, C7, C8, T1)
 - Ulnar sinir (C8, T1)
- Alt ekstremité için
 - Posterior tibial sinir (L4, L5, S1, S2)
 - Peroneal sinir (L4, L5, S1)
- Spinal kord (spinal SEP)

SSEP

Kayıt:

- Skalp ve çalışılan bölgenin rostralinden (ense bölgesi)
- Spinal kord (spinal SEP)
- Üst extremiteden negatif sinyal (20 msn)
- Alt extremiteden pozitif sinyal (37 msn)

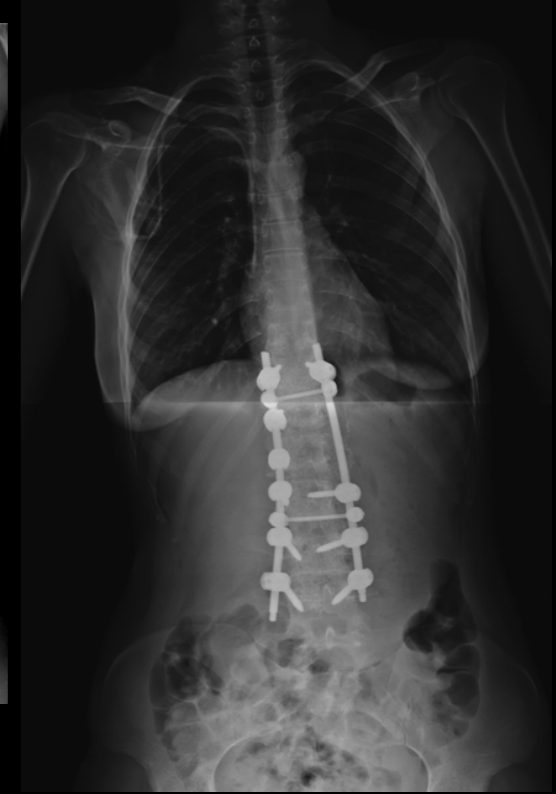
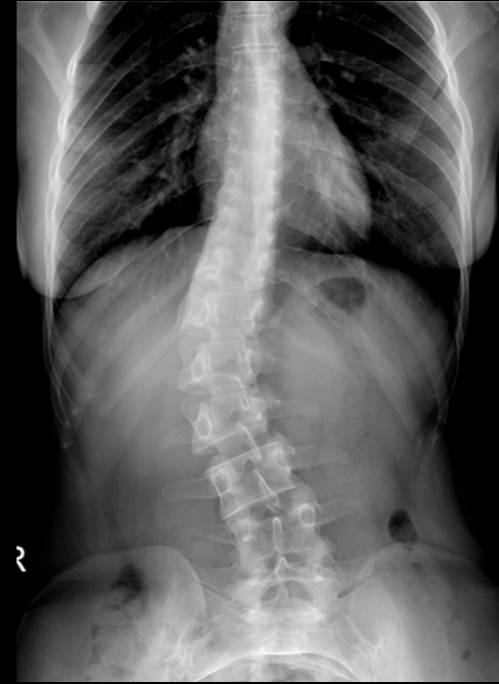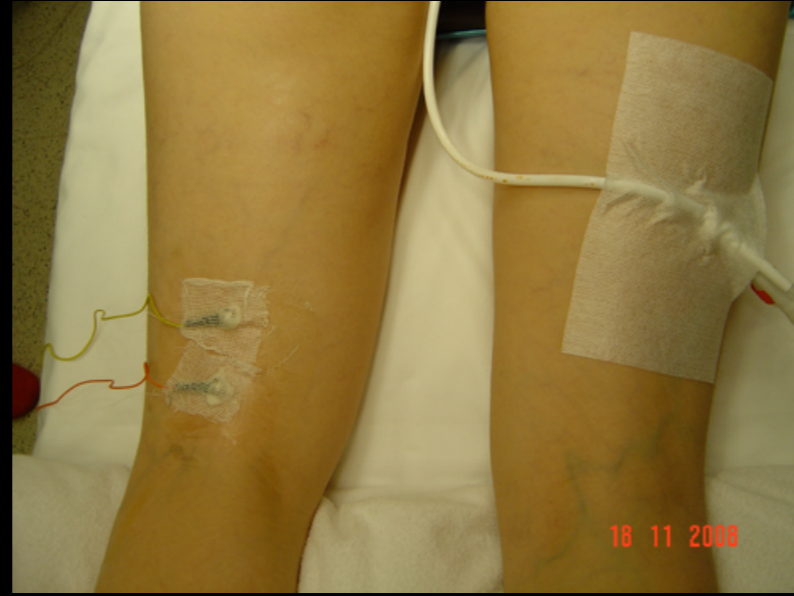

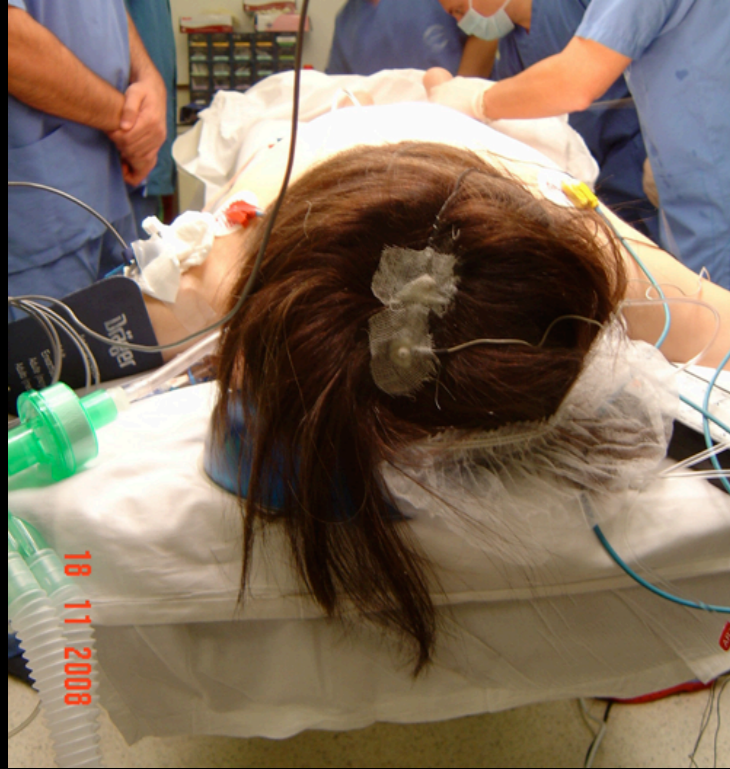
SEP

ALARM !!!

- Amplitüdde %50 azalma ve/veya latansta %10 uzama
- Halojen ajanlar (halotan), nitroz oksid, hipotermi, hipotansiyondan etkilenirler

SEP



- Skolyoz cerrahisinde; 51.263 hastada %92 sensitif, %98.9 spesifik

SEP

Yanlış Pozitif/ Yanlış Negatif

- Yanlış pozitif: test (+), postop. defisit yok
- Yanlış negatif: test (-), postop. defisit var

MEP

- Kortikospinal yol deęerlendirilir

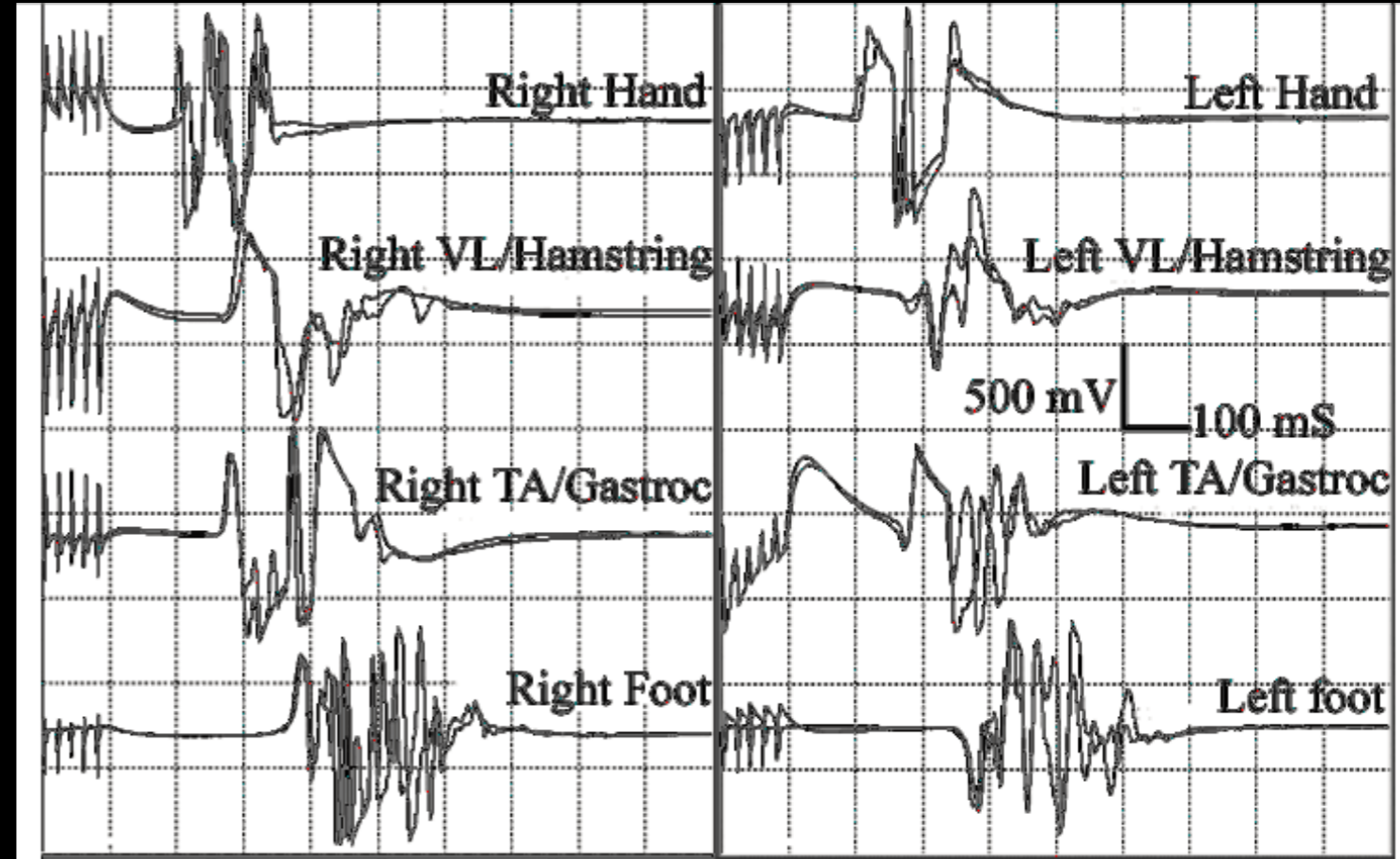
MEP

Uyarı;

- Transkraniyal uyarı
- Elektriksel, manyetik
- Spinal kord

Kayıt;

- Adale (CMAP)
- Sinir (nörojenik MEP)
- Spinal kord (çok sensitif değil)



MEP

ALARM !!!

- Hepsi- Hiçbiri kriteri (başlangıç değerinin tamamen alınamaması)
- Amplitüd kriteri (6 ölçümden en az birinde %80 azalma)
- Eşik kriteri (Uyarı değerinin 100 V veya üstü artması)
- Morfoloji kriteri (MEP dalga morfolojisi)

MEP

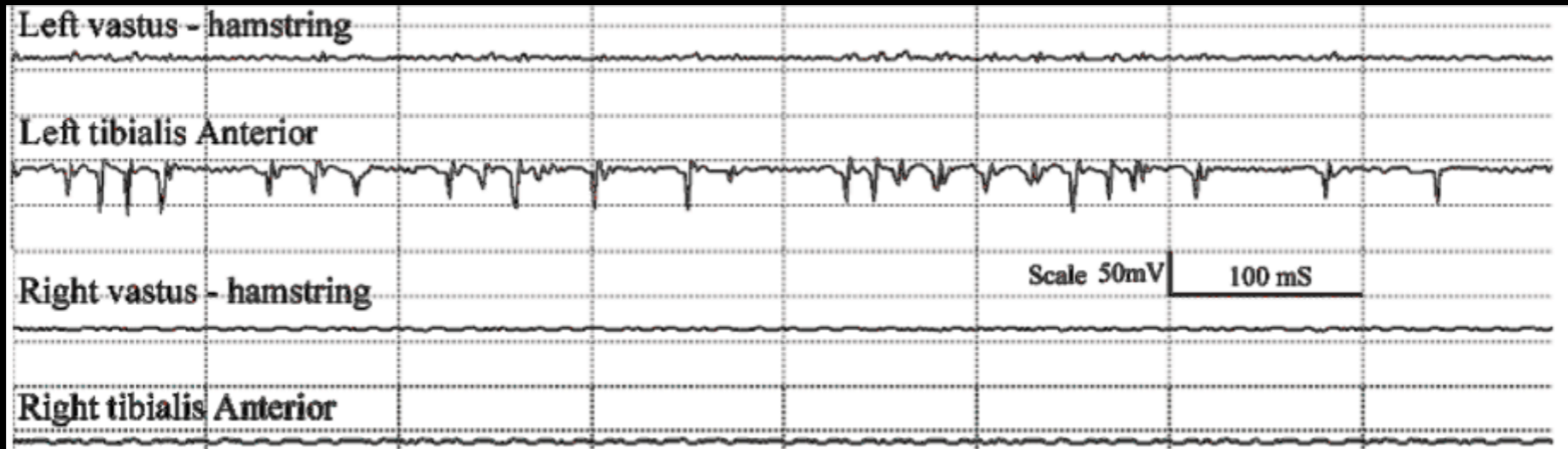
Dezavantajlar !!!

- Sürekli uyarı yapılamıyor, SSEP'de sürekli kayıt var
- MEP ile üst extremitede %95 alt extremitede %67 başarı, SSEP ile %98-%93
- Eğer cerrahi öncesi defisit varsa alt extremitede MEP başarısı %39
- IV anestezi gerektiriyor (fentanil, propofol)
- Volatil ajanlar, nitroz oksid, adale gevşeticilerden etkileniyor

EMG

Spontan EMG

- Herhangibir uyarı yok
- İstlenen adaleye elektrod yerleřtirilerek kayıt yapılır
- Cerrahi manuplasyon sırasında aktivite görülür
- Servikal bölgede C5 kayıtı
 - Deltoid adale
 - Biceps braki adale

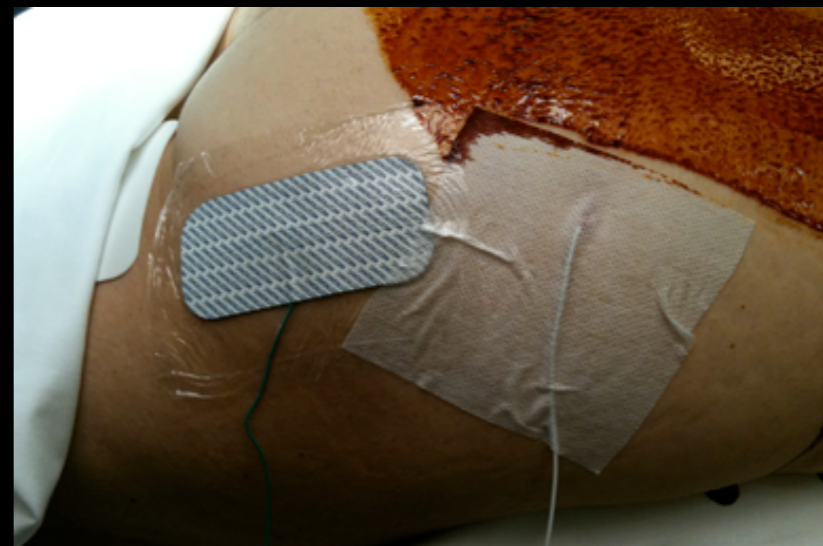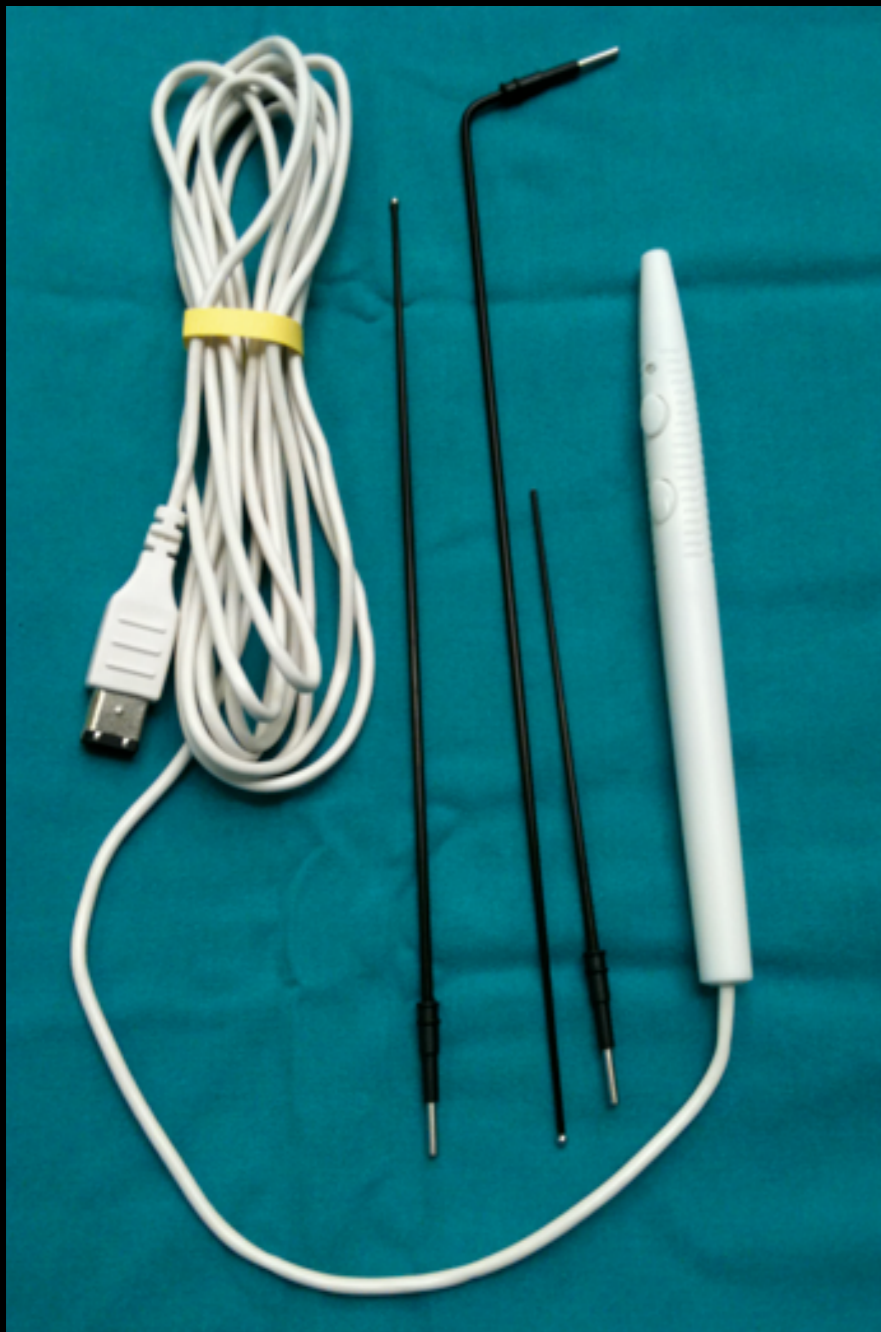


EMG

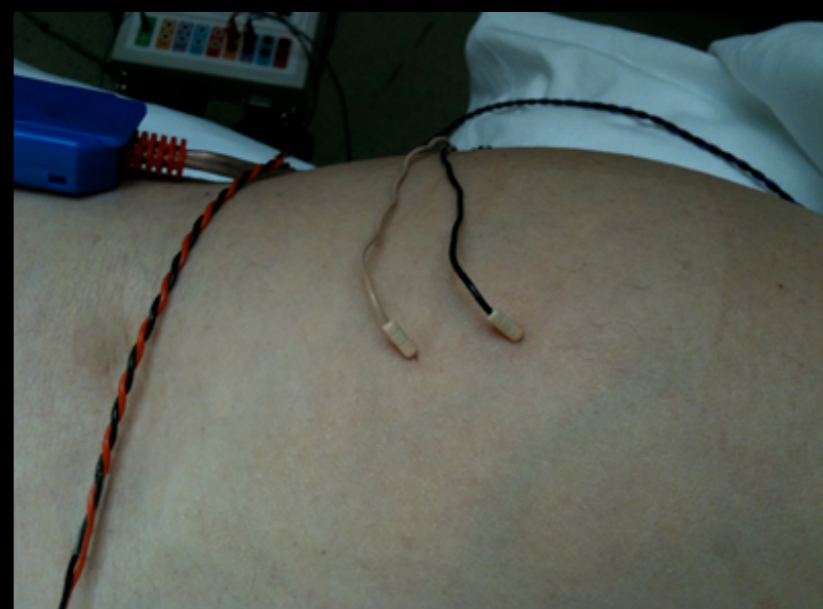Uyarılmış EMG

- Pedikül vida uygulamasında
- Pedikülün içyan veya alt duvarının vida tarafından kırılması
- Komşu sinir kökünün etkilenmesi, (adaleden CMAP yanıt)
- Lomber pedikül vidasında, monopolar elektrod ile
 - <10 mA
 - 10-20 mA
 - 20 mA>
- Adale gevşeticiler !

Uyarılmış EMG

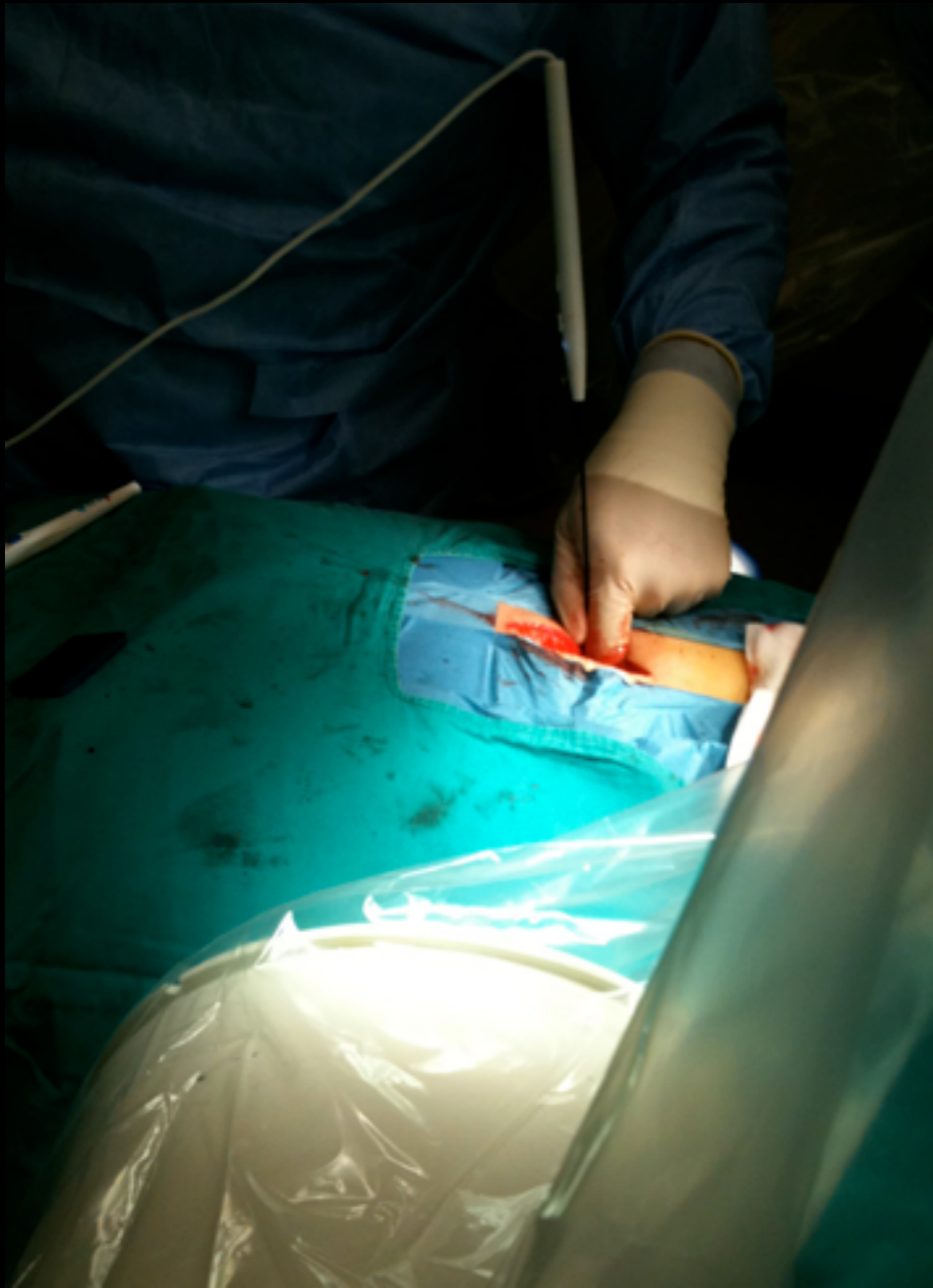


Gluteus adalesi



Glastroknemius adalesi

Uyarılmış EMG



NIM-ECLIPSE® SD
Cerrah İdareli NIOM

94

Current [mA]: 11 Intensity [mA]: 11

Muscle	Amplitude [mV]
L5 - S1 (Extensor Hallucis Longus (EHL))	Ampl: 9.1
L5 (Extensor Hallucis Longus (EHL))	Ampl: 7.9
S1 - S2 (Medial Gastrocnemius (Gastroc))	Ampl: 9.4
S1 - S2 (Medial Gastrocnemius (Gastroc))	Ampl: 9.2

Current [mA]: 5.0 Intensity [mA]: 5.0

Muscle	Amplitude [mV]
L5 (Extensor Hallucis Longus (EHL))	Ampl: 7.9
S1 - S2 (Medial Gastrocnemius (Gastroc))	Ampl: 9.2

Current [mA]: 12 Intensity [mA]: 12.0

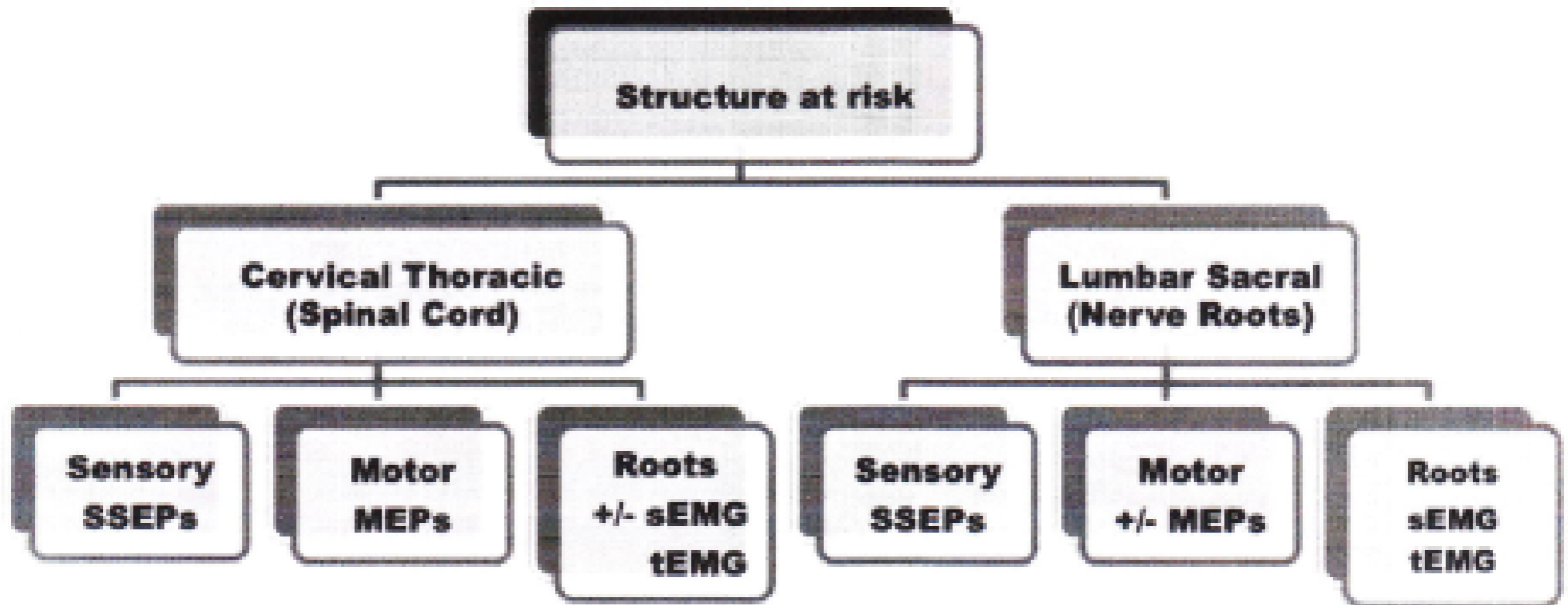
Muscle	Amplitude [mV]
L5 (Extensor Hallucis Longus (EHL))	Ampl: 9.7
S1 - S2 (Medial Gastrocnemius (Gastroc))	Ampl: 9.3

Current [mA]: 30 Intensity [mA]: 30

L5-L

Muscle	Amplitude [mV]
L5 (Extensor Hallucis Longus (EHL))	Ampl: 7.9
S1 - S2 (Medial Gastrocnemius (Gastroc))	Ampl: 7.9

Multimodal Nöromonitorizasyon



■ The Evidence for Intraoperative Neurophysiological Monitoring in Spine Surgery

Does It Make a Difference?

Michael G. Fehlings, MD, PhD, FRCSC, FACS,* Darrel S. Brodke, MD,†
Daniel C. Norvell, PhD,‡ and Joseph R. Dettori, PhD‡

- Mart 1990-Mart 2009
- Literatür incelemesi
- 103 makaleden 32'si değerlendirilmiş
- Multimodal intraoperatif nöromonitarizasyon sensitif ve spesifik

■ The Evidence for Intraoperative Neurophysiological Monitoring in Spine Surgery

Does It Make a Difference?

Michael G. Fehlings, MD, PhD, FRCSC, FACS,* Darrel S. Brodke, MD,†
 Daniel C. Norvell, PhD,‡ and Joseph R. Dettori, PhD‡

Table 1. Summary of Rates of New or Worsening Neurological Injury and Diagnostic Test Characteristics

Outcomes	SSEPs		TcMEPs		EMG		Multimodal No. Studies	Results (Range) (%)
	No. Studies	Results (Range) (%)	No. Studies	Results (Range) (%)	No. Studies	Results (Range) (%)		
Rate of new neurological deficit	18	0.09–28.5	6	0.8–3.2	1	3.2	11	4.9–28.5
Sensitivity	15	0–100	6	81–100	1	46	11	70–100
Specificity	15	27–100	6	81–100	1	73	11	52.7*–100
Positive predictive value	9	15–100	3	17–96	1	3	3	5.2–100
Negative predictive value	9	95–100	3	97–100	1	97	3	96–100

*This represents an outlier. Nine of 11 studies reported specificity between 90% and 100%.

Intraoperative spinal cord and nerve root monitoring: a survey of Canadian spine surgeons

Lissa Peeling, MD*

Stephen Hentschel, MD†

Richard Fox, MD‡

Hamilton Hall, MD§

Daryl R. Fournay, MD*

J can chir, Vol. 53, N° 5, octobre 2010

Rutin kullanım ?

- 105 sorgulamaya 95 cevap
- %73.7 ortopedist geri kalan nöroşirurjen
- %37.9'u nöromonitarizasyon kullanmıyor
- SSEP %65.3
- EMG %44.2
- MEP %28.4
- Deformite cerrahisi, spinal kord tm, servikal-torakal bölge cerrahileri

Rutin Kullanım ?

- Amerikada 139 sorgulama sonucunda;
- SSEP %95
- Spontan EMG %67
- Uyarılmış EMG %61
- Transkraniyal MEP %41
- Spinal MEP %58



Teşekkür Ederim